

Procédure à l'attention des IDE concernant l'auscultation d'un patient avec un stéthoscope connecté.

Installation

- Se placer, si possible, dans une pièce calme, éteindre la télévision ou le poste de radio.
- Faire mettre, si possible, le patient torse nu.
- Dans le cas où le patient est alité ou ne peut rester assis, l'auscultation pulmonaire pourra être réalisée en plaçant le patient en décubitus latéral.

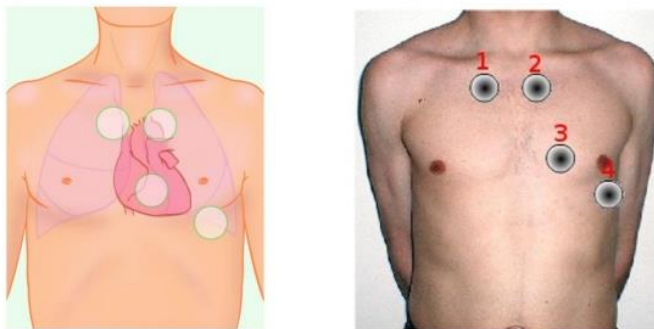
Auscultation cardiaque

La patient respire normalement et ne doit pas parler.

- Placer le pavillon du stéthoscope sur les différents foyers d'auscultation dans l'ordre suivant:

- 1)Foyer aortique
- 2)Foyer pulmonaire
- 3)Foyer tricuspide
- 4)Foyer mitral

- Préciser oralement le nom du foyer à chaque changement de position du pavillon.



1. Foyer aortique : deuxième espace intercostal droit
2. Foyer pulmonaire : deuxième espace intercostal gauche
3. Foyer tricuspide : quatrième espace intercostal gauche, parasternal
4. Foyer mitral : apex

(1)

Auscultation pulmonaire

- Demander, si possible, au patient de respirer profondément par la bouche.
- Placer le pavillon du stéthoscope sur les différents foyers d'auscultation dans l'ordre suivant:

Au niveau de la partie postérieure du thorax

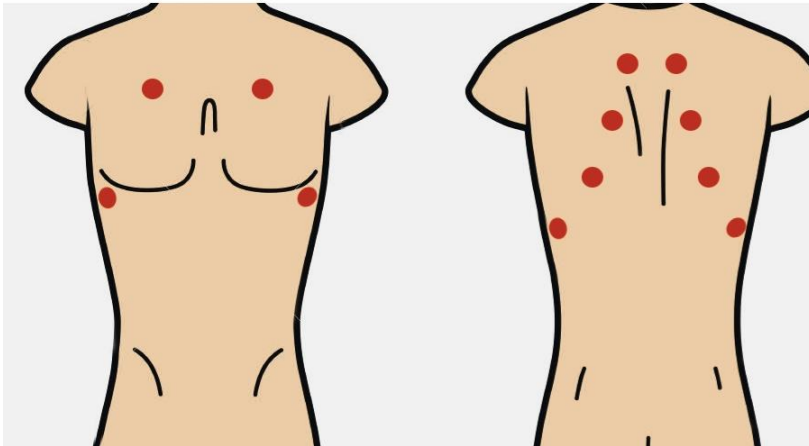
- 1)Foyer apical gauche puis droit.
- 2)Foyer médio-dorsal supérieur gauche puis droit.
- 3)Foyer médio-dorsal inférieur gauche puis droit.
- 4)Foyer basal.

Au niveau de la partie antérieure du thorax

- 1)Foyer sous claviculaire gauche puis droit.
- 2)Foyer sous mamelonnaire gauche puis droit.

- Préciser oralement le nom du foyer à chaque changement de position du pavillon.

Procédure à l'attention des IDE concernant l'auscultation d'un patient avec un stéthoscope connecté.



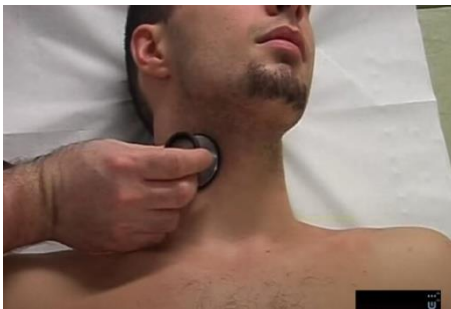(2)

Auscultation des axes artériels

Artères carotidiennes

-Rechercher à la palpation le pouls carotidien et placer le pavillon en regard. Faites de même pour l'autre côté.

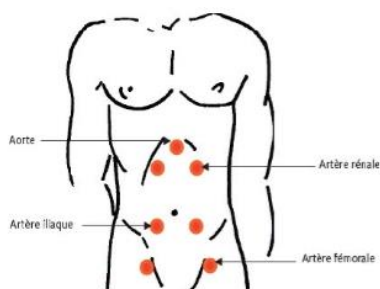
-Préciser oralement le nom du foyer à chaque changement de position du pavillon.



(3)

Aorte abdominale

-Placer le pavillon du stéthoscope sur la ligne médiane du cadran épigastrique de l'abdomen.



(4)

Auscultation abdominale

-Placer le pavillon du stéthoscope sur les différents cadrans pendant 30 secondes dans l'ordre suivant:

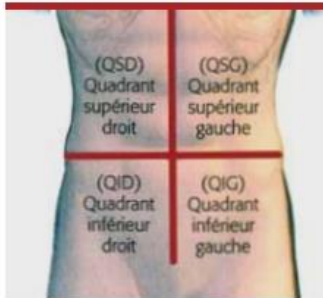- 1) Cadran supérieur droit
- 2) Cadran supérieur gauche

Procédure à l'attention des IDE concernant l'auscultation d'un patient avec un stéthoscope connecté.

3) Cadran inférieur droit

4) Cadran inférieur gauche

-Préciser oralement le nom du foyer à chaque changement de position du pavillon.



(5)

(1) http://univ.ency-education.com/uploads/1/3/1/0/13102001/semio3an_poly-examen_coeur_foudad.pdf

(2) <https://primary-hospital-care.ch/fr/article/doi/phc-f.2017.01382>

(3) <https://www.youtube.com/watch?v=5BzO6GyORTA>

(4) <https://www.revmed.ch/RMS/2016/RMS-N-537/Examen-de-l-abdomen-et-si-nous-refaisons-nos-gammes>

(5) <https://www.oiiq.org/sites/default/files/uploads/periodiques/Perspective/vol12no05/11-evaluation-clinique.pdf>